

Casi clinici

Metastasi cardiache di adenocarcinoma poco differenziato a sede primitiva occulta

Gianluigi Mazzoccoli, Stefano Carughi, Marco La Viola, Angelo De Cata, Felice Puzzolante, Antonio Camagna[†], Aldo Russo*, Sergio Caparrotti**

*Divisione di Medicina Interna, *Divisione di Cardiologia, **Divisione di Cardiocirurgia, IRCCS Casa Sollievo della Sofferenza, Opera di Padre Pio da Pietrelcina, San Giovanni Rotondo (FG)*

Key words:

Cardiac surgery;
Cardiac tumor;
Echocardiography.

The finding of intracardiac masses is very uncommon. In this patient the early clinical picture was characterized by neurologic signs and symptoms as mild forgetfulness, blurred vision, a sensation of imbalance, anorexia, weight loss. Brain magnetic resonance imaging showed multiple metastatic lesions, computed tomography of the chest, abdomen and pelvis showed intraatrial masses and whole body nuclear scanning evidenced bone lesion. It was not possible to find the primary tumor by other instrumental or laboratory exams. Transesophageal echocardiography showed a mass originating from interatrial septum, with atrial invasion and risk of embolization from the left atrium. The patient was transferred to the operating room for cardiac surgery, the mass at risk for embolization was resected and the specimen consisted of fibrous and fibrino-necrotic tissue infiltrated by poorly differentiated adenocarcinoma. The patient received brain and bone radiotherapy and chemotherapy with cisplatin and vinorelbin.

(Ital Heart J Suppl 2002; 3 (11): 1112-1116)

© 2002 CEPI Srl

In ricordo del Professor Antonio Camagna, nostro Primario e insigne Clinico.

Ricevuto il 26 agosto 2002; accettato il 9 ottobre 2002.

Per la corrispondenza:

Dr. Gianluigi Mazzoccoli

Divisione di
Medicina Interna
IRCCS Casa Sollievo
della Sofferenza
Opera di Padre Pio
da Pietrelcina
Viale dei Cappuccini
71013 San Giovanni
Rotondo (FG)
E-mail:
g.mazzoccoli@tin.it

Introduzione

Il riscontro di masse intracardiache rappresenta un evento non frequente¹ che pone problemi di diagnosi differenziale di non agevole soluzione, ma che devono essere affrontati adeguatamente per impostare un corretto approccio terapeutico. Presentiamo il caso di un paziente il cui quadro clinico all'esordio risultava caratterizzato da segni e sintomi neurologici e nel quale erano state evidenziate ecocardiograficamente delle masse intratriali.

Descrizione del caso

Un uomo di 54 anni fu ricoverato presso il nostro ospedale per cefalea fronto-parietale sinistra ed alterazione del campo visivo. Il paziente, nativo di una cittadina della Puglia, svolgeva le mansioni di guardia zoofila, non faceva uso di alcool, tabacco, stupefacenti e l'anamnesi patologica remota era negativa per precedenti sintomi neurologici o alterazioni della vista, nausea, vomito, convulsioni, dolori toracici, brividi, sudorazioni, melena. Il paziente era stato in ottime condizioni di salute fino a poche settimane prima, allorché aveva cominciato a presentare alterazione della memoria a breve ter-

mine, episodi di disorientamento spazio-temporale, senso di instabilità, anoressia, progressivo calo ponderale. Il paziente riferiva inoltre recente rilievo di ipertensione arteriosa sisto-diastolica e la presenza di algie alla radice dell'arto inferiore destro. All'ingresso la temperatura era 36.5°C, la frequenza cardiaca 70 b/min, la pressione arteriosa 130/70 mmHg. All'esame obiettivo il paziente era cosciente, ben orientato, capace di rispondere in maniera corretta alle domande rivoltegli e di eseguire adeguatamente ordini semplici. L'esame obiettivo cardiaco, toracico ed addominale erano nella norma, non vi erano linfoghiandole superficiali palpabili e gli arti erano normali. L'esame neurologico evidenziava che i nervi cranici erano indenni, non erano presenti deficit motori o della coordinazione, i riflessi tendinei profondi erano validi e la risposta plantare era in flessione; la valutazione del campo visivo orientava per la presenza di una quadrantopsia omonima destra. I dati di laboratorio più significativi sono riportati nella tabella I. L'elettrocardiogramma e la radiografia standard del torace risultavano normali e l'ecotomografia dell'addome e della pelvi evidenziava solo la presenza di alcune cisti renali. Il paziente fu sottoposto ad iter diagnostico neuroradiologico. La risonanza magnetica nucleare dell'encefalo

Tabella I. Dati di laboratorio.

GPT (U/l)	203 (v.n. 2-41)
γ -GT (U/l)	369 (v.n. 7-64)
FA (U/l)	566 (v.n. 60-279)
FA epatica (%)	49.3 (v.n. 40-60)
FA ossea (%)	4.5 (v.n. 40-60)
FA biliare (%)	46.2 (v.n. 1-20)
Sideremia (μ g/dl)	29 (v.n. 35-158)
Transferrina (μ g/dl)	161 (v.n. 200-360)
Ferritina (ng/ml)	1330 (v.n. 29-278)
CA 19-9 (U/ml)	1406 (v.n. 0-37)
Attività protrombinica (%)	91 (INR 1.04)
Tempo di tromboplastina parziale (s)	26.5 (INR 0.97)
Albumina (%)	48 (v.n. 49.2-66.6)
α_2 -globuline (%)	19 (v.n. 7.4-14.8)
Ematocrito (%)	30 (v.n. 42-52)
MCV (fl)	90 (v.n. 80-94)
Globuli bianchi ($\times 10^3$)	7.78 (v.n. 4.8-12.4)
Neutrofili (%)	69 (v.n. 40-74)
Linfociti (%)	22 (v.n. 19-48)
Monociti (%)	7 (v.n. 3.4-9)
Eosinofili (%)	1 (v.n. 0-7)
Basofili (%)	1 (v.n. 0-1.5)
Piastrine ($\times 10^3$)	309 (v.n. 130-400)
VES prima ora	82 (v.n. 2-10)
Fibrinogenemia (mg/dl)	626 (v.n. 50-400)
Calcemia (mg/dl)	8.76 (v.n. 8.1-10.4)
Fosforemia (mg/dl)	3.49 (v.n. 2.7-4.5)
Proteine sieriche totali (g/dl)	5.45 (v.n. 6.0-8.7)

CA 19-9 = antigene carboidratico 19-9; FA = fosfatasi alcalina; GPT = transaminasi glutammico piruvica; γ -GT = gamma-glutamilttransferasi; MCV = volume corpuscolare medio; VES = velocità di eritrosedimentazione.

evidenziava la presenza nell'emisfero di sinistra di almeno 5-6 lesioni espansive, con notevole intensificazione del segnale dopo somministrazione endovenosa di mezzo di contrasto paramagnetico; le due di maggiori dimensioni, del diametro massimo di circa 4-5 cm, poste rispettivamente al polo frontale ed al polo occipitale parasagittale sinistro, affioravano alla superficie cerebrale prendendo contatto con le strutture meninge e ed erano circondate da discreta quota edematosa. Le altre, rotondeggianti, di circa 1-2 cm, erano localizzate in sede intracerebrale parietale sinistra e frontale posteriore, al vertice, anch'esse con quota edemigena periferica. Compresi risultavano il corno frontale e la regione del trigono ventricolare sinistro con iniziale sbandamento controlaterale della linea mediana anteriormente. Non si evidenziavano immagini di nodularità a carico dell'emisfero destro e del cervelletto. Il paziente fu quindi sottoposto a tomografia assiale computerizzata del torace e dell'addome che documentò la presenza nel lume di entrambi gli atri cardiaci di una grossolana formazione occupante spazio del diametro di circa 8×4 cm, disomogeneamente ipodensa e con grossolane concrezioni calcifiche sia perifericamente che nel suo contesto; era associato un modesto versamento pericardico. Non vi erano significative adenopatie ilari e mediastiniche né lesioni nodulari polmonari (Fig. 1). Il fegato era di volume lievemente aumentato ed appariva esente da lesioni

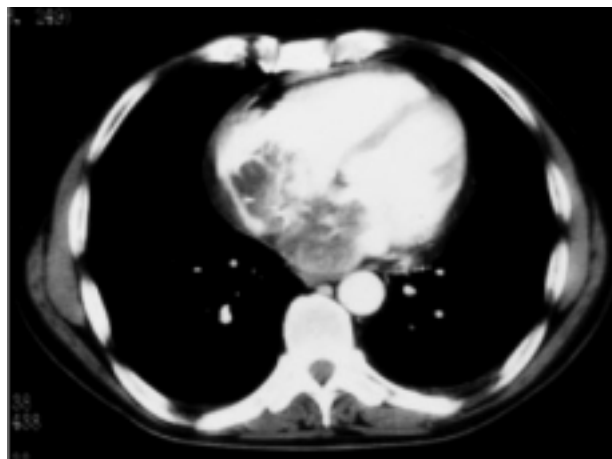


Figura 1. Tomografia assiale computerizzata del torace che documenta la presenza nel lume di entrambi gli atri cardiaci di una grossolana formazione occupante spazio, disomogeneamente ipodensa e con grossolane concrezioni calcifiche, sia perifericamente che nel suo contesto.

di tipo focale. A carico del rene di sinistra si rilevavano alcune cisti, la maggiore delle quali di 5 cm in sede polare inferiore. Risultava regolare la delineazione dei rimanenti visceri parenchimosi addominali e non vi erano significative tumefazioni linfonodali retroperitoneali. Lo studio ecotomografico della tiroide, delle ghiandole mammarie e dei testicoli non evidenziava alterazioni. La biopsia osteomidollare non evidenziava infiltrazione neoplastica. La scintigrafia globale scheletrica con ^{99m}Tc -metilene difosfonato documentava la presenza di un'area di patologica ipercaptazione del tracciante in sede subtrocanterica femorale destra, che ad un successivo studio con radiografia tradizionale e risonanza magnetica nucleare risultava riferibile ad una vasta lesione ripetitiva. L'esofagogastroduodenoscopia rivelava la presenza di ernia jatale e di un'ulcera gastrica in fase di cicatrizzazione e l'esame istologico eseguito su campioni biotici evidenziava la presenza di frammenti di mucosa gastrica antrale contrassegnati da flogosi cronica. La colonscopia non mostrava alterazioni di rilievo. L'esame del campo visivo eseguito con campimetria computerizzata confermava la presenza di quadrantopsia omonima destra e l'elettroencefalogramma mostrava modeste anomalie bioelettriche diffuse aspecifiche. L'ecocardiogramma transtoracico evidenziava la presenza di ipertrofia ventricolare sinistra di grado lieve, cavità e cinetica ventricolare sinistra e destra nella norma e consentiva di rilevare la presenza di massa occupante spazio iperecogena in atrio sinistro (4.3×2.7 cm) e destro (4.2×5.1 cm) ed inglobante il setto interatriale. All'ecocardiografia color Doppler, inoltre, tale massa non determinava ostruzione all'afflusso ventricolare sinistro e destro e non venivano rilevati gradienti transvalvolari e/o intraventricolari. L'ecocardiogramma transesofageo evidenziava la presenza di una grossa formazione ad ecodensità disomogenea, con zone anecogene al suo interno, a margini irregolari, originante a ridosso del setto interatriale e ad estensione in atrio destro, do-

ve assumeva morfologia rotondeggiante (5×4.5 cm circa) e ad estensione in atrio sinistro (4×2.9 cm), dove assumeva morfologia polipoide con estremità più lunga, serpigginosa, altamente mobile e prolassante in tratto di afflusso sinistro, ad alto rischio embolico (Figg. 2 e 3). Non si rilevavano segni color Doppler di ostruzione in afflusso destro o sinistro e a livello della vena cava inferiore.

Non essendo state individuate altre sedi raggiungibili ed avendo il neurochirurgo escluso la possibilità di una biopsia stereotassica per l'elevato rischio operatorio, fu deciso di prelevare del tessuto a livello delle masse intracardiache, anche allo scopo di ridurre il rischio di ulteriore e massiva embolizzazione neoplastica. Il paziente in circolazione extracorporea fu sottoposto ad intervento cardiocirurgico per sternotomia mediana longitudinale ed apertura del pericardio ad Y rovesciata. Alla palpazione dell'atrio destro si apprezza-

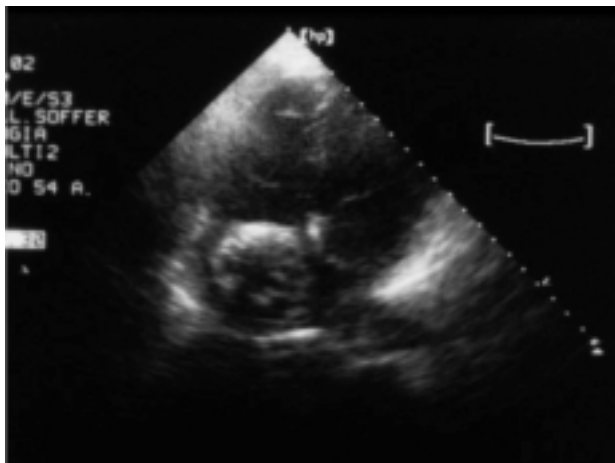


Figura 2. L'ecocardiogramma transesofageo evidenzia la presenza di una grossa formazione ad ecodensità disomogenea, con zone anecogene al suo interno, a margini irregolari, originante a ridosso del setto interatriale ed estendentesi in entrambi gli atri.

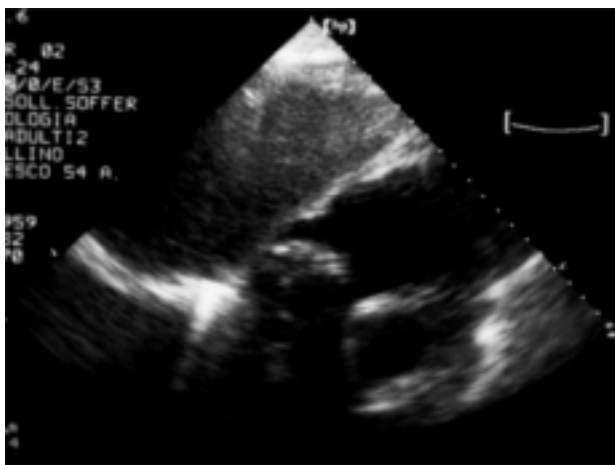


Figura 3. La massa che si estende in atrio sinistro assume morfologia polipoide con estremità più lunga, serpigginosa, altamente mobile e prolassante in tratto di afflusso sinistro, ad alto rischio embolico.

va una massa occupante tutto il pavimento dello stesso ed inglobante l'ostio della vena cava inferiore, per cui non veniva aperta la cavità atriale destra; tramite atriotomia sinistra si documentava una massa che occupava la porzione postero-laterale dell'atrio sinistro sino all'anulus mitralico. La massa mostrava zone collimate e facilmente friabili; non si evidenziavano piani di clivaggio e pertanto si procedeva ad una rimozione parziale della stessa. L'esame istologico sui frammenti inviati in anatomia patologica evidenziava tessuto fibroso e materiale fibrino-necrobioico infiltrato da adenocarcinoma poco differenziato. Il decorso postoperatorio non presentò problemi particolari ad eccezione di alcuni episodi di fibrillazione atriale ad elevata frequenza di risposta ventricolare, ben controllati con propafenone somministrato per infusione endovenosa e successivamente per via orale come terapia di mantenimento al dosaggio di 150 mg tid. Successivamente il paziente fu sottoposto a trattamento radiante con finalità palliative sull'encefalo (DTF 30 Gy), radioterapia a scopo analgesico sul femore destro (unica seduta con DTF 3 Gy) e a chemioterapia con cisplatino (CDDP, 75 mg/m²) e vinorelbina (VNR, 25 mg/m²) secondo lo schema CDDP-VNR in prima giornata e VNR in ottava giornata, ripetuti a distanza di 21 giorni per complessivi 6 cicli di trattamento.

Discussione

Le masse intracardiache possono essere rappresentate da varianti non patologiche, trombi, vegetazioni, neoplasie. Le varianti normali includono residui embrionali come il reticolo di Chiari e le valvole di Eustachio ed altre strutture non patologiche come falsi tendini, bande moderatrici, calcificazioni anulari, rotture di apparati cordali valvolari, aneurismi del setto interatriale, escrescenze di Lambl. Le formazioni trombotiche si realizzano in presenza di stati di ipercoagulabilità o di condizioni predisponenti, quali aree adiscinetiche o aneurismatiche e grosse vegetazioni si associano ad endocardite infettiva, ma nessuna di queste condizioni risultava giustificare il quadro clinico del paziente. La presenza di lesioni cerebrali e scheletriche e l'aspetto delle formazioni intracardiache all'esame ecocardiografico e con tomografia computerizzata orientava verso una loro natura tumorale.

Le neoplasie cardiache possono essere primitive (Tab. II) o rappresentare localizzazioni secondarie di neoplasie extracardiache. I tumori cardiaci primitivi sono caratterizzati da un'incidenza che si aggira sullo 0.1% (la frequenza riportata in serie di analisi postmortem varia tra 0.001 e 0.28%) ed i più frequenti sono rappresentati prevalentemente dai mixomi ed in minor misura dai rhabdomiomi, più frequenti in età infantile e spesso associati a sclerosi tuberosa, mentre molto più rari sono i fibroelastomi papillari, i fibromi, i lipomi, gli emangiomi ed una varietà di sarcomi. Il tumore cardia-

Tabella II. Tumori cardiaci primitivi.

Benigni	Maligni
Mixoma	Angiosarcoma
Lipoma	Rabdomiosarcoma
Fibroelastoma papillare	Mesotelioma
Emangioma	Fibrosarcoma
Mesotelioma	Linfoma
Fibroma	Osteosarcoma
Teratoma	Timoma
Tumore a cellule granulari	Sarcoma neurogenico
Neurofibroma	Leiomioma
Linfangioma	Liposarcoma
Rabdomioma	Sarcoma sinoviale

co primitivo più frequente, il mixoma, può manifestarsi con sintomi ostruttivi (episodi sincopali), eventi embolici, sintomatologia sistemica (febbre, dimagrimento) e può rappresentare una componente di una complessa sindrome ereditaria coinvolgente il cuore, la cute e le ghiandole endocrine. Questa sindrome genetica, denominata "carney complex", viene trasmessa come tratto autosomico dominante monogenico e si manifesta con aree di iperpigmentazione cutanea (lentiggini, efelidi, nevi blu), mixoma atriale e neurofibroma mixoide mucocutaneo²⁻⁴. Anche i tumori maligni primitivi del cuore, come ad esempio i sarcomi e soprattutto gli angiosarcomi, tendono a manifestarsi con segni e sintomi legati ad invasione delle strutture cardiache (scompenso cardiaco con dispnea, edemi, ascite, ipertensione polmonare, aritmie, versamento pericardico con tamponamento, sindrome da ostruzione della vena cava superiore), con fenomeni di embolizzazione sistemica e polmonare, con segni e sintomi sistemici (febbre, dimagrimento, malessere generale, astenia, anoressia)⁵⁻¹³. Le metastasi al cuore di neoplasie extracardiache sono 20-40 volte più frequenti dei tumori cardiaci primitivi ed il cuore ed il pericardio possono essere interessati da quasi tutti i tipi di neoplasia, ma quelli più frequentemente implicati sono il cancro del polmone e della mammella, il melanoma ed il linfoma¹⁴.

Nel caso da noi descritto la neoplasia che coinvolgeva le strutture cardiache risultò un'adenocarcinoma poco differenziato. Il paziente presentava normali livelli ematici di antigene carcinoembrionario, polipeptidico tissutale, prostatico specifico ed alfa-fetoproteina, mentre risultavano elevati i livelli ematici dell'antigene carboidratico 19-9, un marker tumorale correlato a neoplasie pancreatiche e delle vie biliari, dello stomaco e del colon-retto, ma le indagini strumentali a cui fu sottoposto, per quanto approfondite e rivolte allo studio di tutti gli organi e apparati, non ci consentirono di identificare la sede del tumore primitivo. Il coinvolgimento delle strutture atriali, non ostacolando la normale dinamica di riempimento e svuotamento delle cavità cardiache, era rimasto silente ed era stato evidenziato nel corso delle indagini a cui il paziente era stato sottopo-

sto per individuare la sede di partenza delle metastasi cerebrali. Il caso clinico da noi descritto è quindi caratterizzato dall'anomala presentazione clinica, dal tipo istologico di tumore maligno implicato e dall'impossibilità di individuare la sede del tumore primitivo.

I pazienti con neoplasia maligna a sede primitiva sconosciuta rappresentano il 5-10% di tutti i malati di cancro e costituiscono un gruppo eterogeneo per manifestazioni cliniche e per tipo istologico della neoplasia. Nel 60% dei casi viene identificato con esame in microscopia ottica un adenocarcinoma ben differenziato, nel 30% dei casi un carcinoma poco differenziato con o senza caratteristiche di adenocarcinoma, nel 5% dei casi una neoplasia maligna scarsamente differenziata (riferibile a linfoma nel 3%, carcinoma o adenocarcinoma scarsamente differenziato nell'1%, melanoma o sarcoma nell'1%), nel 5% dei casi un carcinoma squamoso. Nell'ambito di questa popolazione i pazienti con carcinoma o adenocarcinoma scarsamente differenziato a sede primitiva sconosciuta rappresentano un sottogruppo ben distinto con specifiche implicazioni terapeutiche: l'età media dei pazienti è piuttosto bassa, la progressione della sintomatologia è rapida (di solito in meno di 1 mese) con evidenza di rapida crescita del tumore, le metastasi si localizzano frequentemente a livello linfonodale, mediastinico e retroperitoneale (a differenza di quanto rilevato nel nostro paziente), ma la responsività del tumore alla chemioterapia comprendente il CDDP è alta (fino al 62%), con buone percentuali di risposta completa al trattamento (fino al 26%) e buona media di sopravvivenza (20 mesi per l'intero gruppo e circa 3 anni per i pazienti con risposta completa)¹⁵.

Riassunto

Il riscontro di masse intracardiache rappresenta un evento non frequente. Presentiamo il caso di un paziente il cui quadro clinico all'esordio risultava caratterizzato da segni e sintomi neurologici, quali alterazione della memoria a breve termine e del campo visivo, episodi di disorientamento spazio-temporale, senso di instabilità, anoressia, progressivo calo ponderale. La risonanza magnetica nucleare dell'encefalo aveva rivelato la presenza di lesioni verosimilmente metastatiche nell'emisfero cerebrale destro, la tomografia computerizzata del torace aveva mostrato la presenza di masse intratriali e la scintigrafia ossea, supportata da definizione radiologica standard e da studio in dettaglio con risonanza magnetica nucleare, evidenziava metastasi al femore destro. Non era possibile individuare la sede del tumore primitivo con altri esami strumentali o di laboratorio. L'ecocardiografia transesofagea evidenziava una grossa formazione ad ecodensità disomogenea originante a ridosso del setto interatriale e ad estensione in atrio destro ed in atrio sinistro, dove assumeva morfologia polipoide con estremità più lunga, serpigiosa, altamente mobile e pro-

lassante in tratto di afflusso sinistro, ad alto rischio embolico. Il paziente fu sottoposto ad intervento cardiocirurgico con asportazione del materiale prolapsante a rischio di embolia e l'esame istologico evidenziò tessuto fibroso e materiale fibrino-necrotico infiltrato da adenocarcinoma poco differenziato. Il paziente fu successivamente sottoposto a radioterapia su encefalo e femore destro ed a chemioterapia con cisplatino e vinorelbina.

Parole chiave: Cardiocirurgia; Ecocardiografia; Tumore cardiaco.

Bibliografia

1. Basson CT, Aretz HT. A 27-year-old woman with two intracardiac masses and a history of endocrinopathy. *N Engl J Med* 2002; 346: 1152-8.
2. Burke AP, Virmani R. Cardiac myxoma: a clinicopathologic study. *Am J Clin Pathol* 1993; 100: 671-80.
3. Vaughan CJ, Veugelers M, Basson CT. Tumors and the heart: molecular genetic advances. *Curr Opin Cardiol* 2001; 16: 195-200.
4. Pucci A, Gagliardotto P, Zanini C, Pansini S, di Summa M, Mollo F. Histopathologic and clinical characterization of cardiac myxoma: review of 53 cases from a single institution. *Am Heart J* 2000; 140: 134-8.
5. Alaeddini J, Chandra M, Tang J, Ilercil A, Shirani J. Cardiac metastasis from testicular mixed germ cell tumor. *Clin Cardiol* 2001; 24: 689.
6. Santoro G, Pisacane C, Pacileo G, Iacono C, Calabrò R. Multiple cardiac rhabdomyomas. *Ital Heart J* 2000; 1: 770.
7. Bishop WT, Chan N, MacDonald IL, Tutassaura H. Malignant primary cardiac tumor presenting as superior vena cava obstruction syndrome. *Can J Cardiol* 1990; 6: 259-61.
8. Putnam JB Jr, Sweeney MS, Colon R, Lanza LA, Frazier OH, Cooley DA. Primary cardiac sarcomas. *Ann Thorac Surg* 1991; 51: 906-10.
9. Shahian DM, Labib SB, Chang G. Cardiac papillary fibroelastoma. *Ann Thorac Surg* 1995; 59: 538-41.
10. Stern MJ, Cohen MV, Fish B, Rosenthal R. Clinical presentation and non-invasive diagnosis of right heart masses. *Br Heart J* 1981; 46: 552-8.
11. Basso C, Valente M, Poletti A, Casarotto D, Thiene G. Surgical pathology of primary cardiac and pericardial tumors. *Eur J Cardiothorac Surg* 1997; 12: 730-7.
12. Burke AP, Cowan D, Virmani R. Primary sarcomas of the heart. *Cancer* 1992; 69: 387-95.
13. Brizard C, Latremouille C, Jebara VA, et al. Cardiac hemangiomas. *Ann Thorac Surg* 1993; 56: 390-4.
14. Errichetti A, Weyman AE. Cardiac tumors and masses. In: Weyman AE, ed. *Principles and practice of echocardiography*. 2nd edition. Philadelphia, PA: Lea & Febiger, 1994: 1135-77.
15. Greco AF, Hainsworth JD. Cancer of unknown primary site. In: De Vita VT, Hellman S, Rosenberg SA, eds. *Cancer principles and practice of oncology*. 5th edition. Philadelphia, PA: Lippincott Raven, 1997: 2423-43.